

瞳想い・・・

2019 秋号


医療法人 平田眼科だより

小児の近視進行抑制に関して

近視は遺伝的要因もあり避ける事は難しいですが、度数の進行は環境による影響が大きく関与していると言われています。しかしスマホの普及に加え教科書のデジタル化やeスポーツなど、環境要因のさらなる悪化が懸念されています。

屋外スポーツの推奨や、近業での姿勢の改善、休憩を挟む事等は必要ですが、近年近視進行抑制について若干の効果ですが、医学的にいくつかの方法の有効性が報告されるようになってきました。

①累進屈折力眼鏡、②一部の遠近両用ソフトコンタクト、③オルソケラトロジー、④低濃度アトロピン点眼、⑤サプリメント等です。①と②は希望された場合に当院でも処方しております。③は取り扱いの不備等で重篤な合併症が出る事も報告されており、また原則20歳以上が対象のため、④は国内治験中で厚生労働省の認可がまだないため、③と④は現在当院では行っておりません。⑤は令和元年8月に慶応大学、大阪大学、ロート製薬のグループが、クロセチンが児童の近視進行



を抑制するという論文を発表しました。

クロセチンはクチナシの実やサフランに含まれる天然色素で、抗酸化作用を持つカロチノイドの一種です。これを小児に服用させると近視進行の原因となる眼軸長（角膜から網膜までの長さ）の伸展及び度数の進行がともにある程度抑制されたと報告されています。サプリメントですので、他の近視抑制手段との併用も可能です。

現在製薬大手のロート製薬から、子供の目の健康にこだわったサプリとして、論文報告と同量の1粒にクロセチン7.5ミリ含有の「ロートクリアビジョンジュニアEX」が発売されております。関心のある方は平田眼科受診時にご相談ください。



巻頭特集 いろいろな外眼部(目の表面)の症状について

平田眼科

公開講座



いろいろな 外眼部(目の表面)の

症状について

強い痛みや目やにが多いなどの症状が無くても、鏡でご自分の目を見た時に何かの変化が認められて、とても気になる事はありますか？

特に症例の多い外眼部の変化について図で説明してみましょう。

図1

よくじょうへん
翼状片

黒目に向かって白目からその表面の結膜が伸びてきて、かぶさってきた状態です。多少のこりこり感と充血くらいですが、大きくなると乱視が進み視力が低下する為、手術で除去する事も有ります。長期間にわたる紫外線暴露が誘因になるので、進行予防にはUVカット眼鏡や帽子の使用が勧められています。

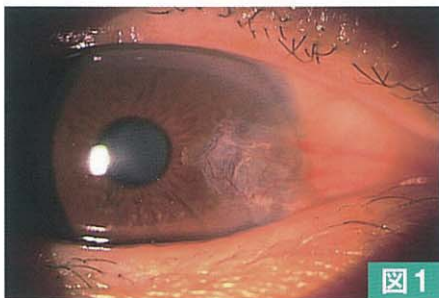


図1

図2

けつまく か しゅけつ
結膜下出血

白目の一部が充血とは異なり、真っ赤な色になるので大変心配される方がおられます。痛み

等の症状はほとんど無く、他人へ感染するわけでも有りません。目の打撲や外傷等の覚えがなくても、鏡を見た時や他人から言われて初めて気付く事がほとんどです。結膜下の血管のうっ血からくる事が多いので、高血圧の方が力んだり頭を下げて草むしりをした場合や、激しく咳き込んだ時に出る事も有ります。目の外傷の覚えがある場合はすぐに眼科受診が必要です。

再三出血する場合は、中性脂肪や血糖値など全身の内科的検診を受けるようにしましょう。

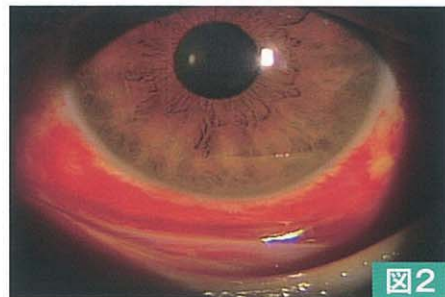


図2

図3

けつまくけっせき
結膜結石

まぶたの裏側の眼瞼結膜に点状の白い粒状のものが見られる事が有ります。慢性の結膜炎等の影響で結膜組織の変性したタンパク質や老廃物が固まったもので、症状が感じられなければ放置して様子を見ればよいのですが、表面に露出して異物感が現れてきたら除去します。体質的に繰り返し出来る事も有ります。

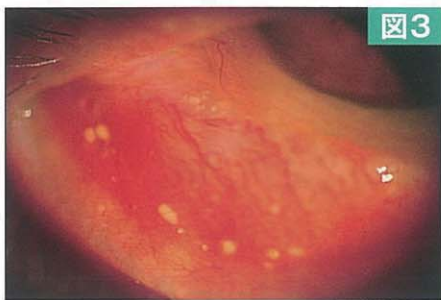


図3

図4

きよだいにゅうとうけつまくえん
巨大乳頭結膜炎

特に上のまぶたの裏（上眼瞼結膜）にブツブツしたものが多いのが多数認められる状態です。アレルギー性結膜炎特有の症状といえます。子供や若年者に多いのはアトピー体質を伴う春季カタルですが、その場合はかなり大きなツブツブが認められます。

成人の場合はソフトコンタクトが原因の事が多く、手入れが悪いとレンズが汚れ、その汚れによるアレルギー反応とされます。しばらくコンタクトの使用を中止したり、ワンデータイプレンズへの変更が必要な事も有ります。

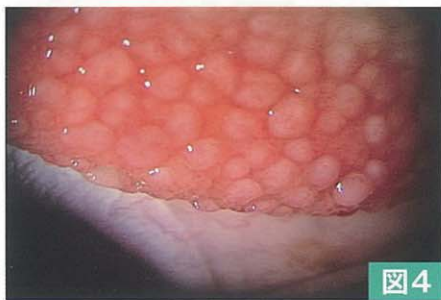


図4

図5

けつまくし かんしょう
結膜弛緩症

白目の表面の薄い膜（球結膜）がはがれてシワが出来た状態です。シワが涙の流れを邪魔するために、いつも涙がたまっているようにクチャクチャするといわれます。加齢によるものですが、目をよくこする方にしばしば認められ

ます。一般的には消炎点眼剤が治療に用いられますが、症状が強い場合は手術になる事も有ります。

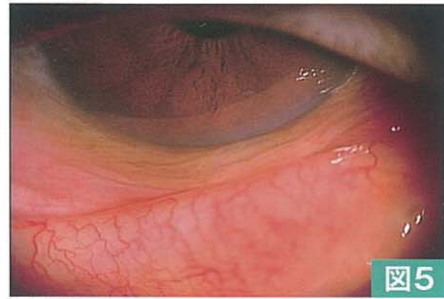

図5

図6

ろうじんかん
老人環

茶目の周囲に白い輪の様な部分が認められる事が有ります。加齢によって脂質が角膜周辺に沈着するのが原因です。多くの高齢者に認められます。これが有るからといって即全身疾患と関係が有るわけではありませんが、40歳以下で現れた場合は、脂質異常の疑いで検査を受けましょう。白い部分が中心部に及ぶ事は無く、視力低下の原因になる事は有りません。

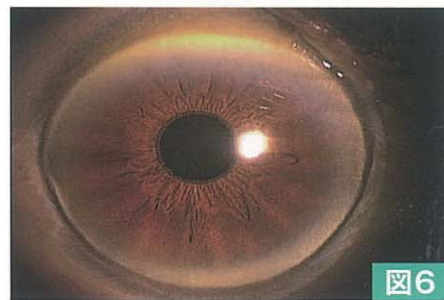



図6

※比較的数量多く見られる外眼部の変化を説明しましたが、他にも外眼部には眼球内部の病気や全身の病気から来るさまざまな変化が現れている事が有ります。

もし鏡でご自分の目を見て、気になる症状が有りましたら、早目に眼科を受診して相談するようにしましょう。



目のドックのご案内 ~早期発見のために~



若年者から高齢者までどなたでも受けることができます（コースごとの検査項目や費用は令和元年10月現在で、今後変更になる場合もあります）。また、企業や団体職員のVDT健診や眼科健診は、別途ご希望の検査項目での実施も行っております。費用も異なりますので詳しくはお問い合わせください。

コースごとの検査項目及び費用

Aコース…1万1180円(税込)

Bコース(推奨)…1万4230円(税込)

Cコース…1万9330円(税込)

A、B、C…3コース全てで①から⑨までを実施

- ①問診 ②屈折検査 ③眼圧検査
- ④遠方視力検査 ⑤近方視力検査
- ⑥細隙灯顕微鏡検査 ⑦眼底検査
- ⑧超広角レーザー検眼鏡【オプルス】撮影
- ⑨OCT（眼底三次元画像解析計）検査

B、Cコース…⑩から⑭までを追加実施

- ⑩立体視（チトマス）検査 ⑪深視力検査
- ⑫超広角レーザー検眼鏡による【自発蛍光】検査
- ⑬涙液層破壊時間検査 ⑭角膜染色検査

Cコース…⑮を追加実施

- ⑮静的量的視野検査

ドック費用は自費となりますがドックで異常が疑われた場合その結果に対し次回より保険診療となります。

目のドックの予約電話 平田眼科春日井本院(0568-84-6638) / 小牧平田眼科(0568-74-6638)

平田眼科ご案内

- 健診や内科受診で、既に糖尿病・高脂血症・高血圧などを指摘されておられる方は、保険証をご持参の上早めに当院で眼科検査をお受けください。
- 一般健診で高眼圧や乳頭陥凹拡大を指摘された方は、早目に緑内障についての検査をお受けください。
- メガネやコンタクトレンズは、眼科医による検査・処方で作ることになっております。新しく作る場合や更新される時は、当院で検査をお受けください。
- コンピューター業務などに従事されている方は、今お使いのメガネやコンタクトレンズが適正かどうか当院で検査いたします。
- 眼科及び全身疾患において、より高度な検査や手術、治療が必要な場合は、各大学病院や眼科専門病院と緊密な病診連携を行っております。
- 目の成人病や企業の眼科健診もお引き受けいたしております。

**看護師・視能訓練士
募集しております**

平田眼科ホームページアドレス
<http://www.hirataganka.com>

又は平田眼科で検索

スマホサイトも
ご利用いただけます



春日井本院 国道19号沿い・名古屋銀行向い

◎診療時間

曜日	曜日	月	火	水	木	金	土
午前	8:45~11:45	○	○	○	○	○	○
午後	15:30~18:30	○	○	○	△	○	○ <small>14時~16時</small>

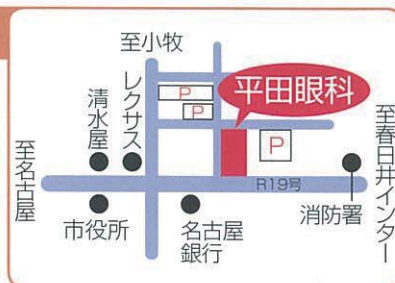
休診日●木曜午後・日曜・祝日（土曜午後 14時~16時）

春日井市瑞穂通6-22-3

☎(0568)

84-6638

専用駐車場有



小牧平田眼科 アピタ小牧店南、小牧中学校正門前

◎診療時間

曜日	曜日	月	火	水	木	金	土
午前	9:00~12:00	○	○	○	○	○	○
午後	15:30~18:30	○	○	△	○	○	○ <small>14時~16時</small>

休診日●水曜午後・日曜・祝日（土曜午後 14時~16時）

小牧市堀の内4-52-1

☎(0568)

74-6638

専用駐車場有

